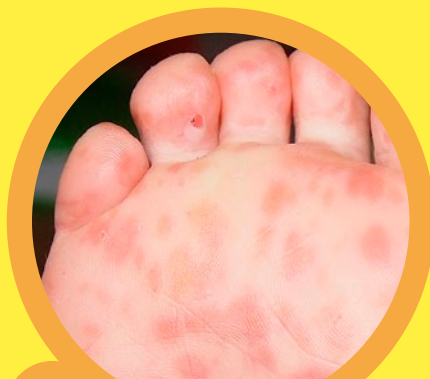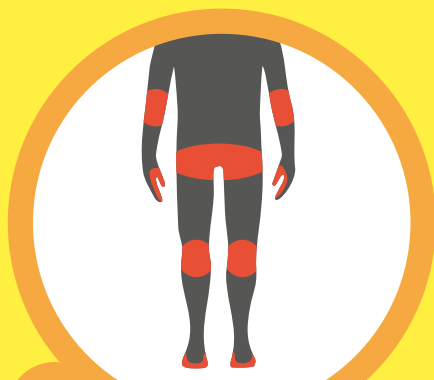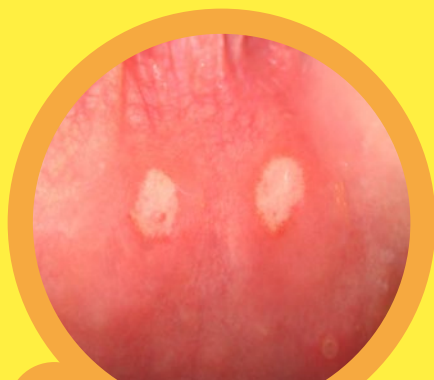




1 Кожная сыпь



2 Распространение



3 Афты во рту

ЭНТЕРОВИРУСНЫЙ ВЕЗИКУЛЯРНЫЙ СТОМАТИТ

ПУТЬ ПЕРЕДАЧИ ИНФЕКЦИИ

Воздушно-капельная инфекция: передача при кашле, чихании, разговоре.

Контактная инфекция: передача через загрязненные предметы и руки (вирус может выделяться в течение нескольких недель при дефекации).

ПРОФИЛАКТИКА

Риск заражения может быть ограничен надлежащей гигиеной рук.

ИНКУБАЦИОННЫЙ ПЕРИОД

От заражения до начала проявления заболевания проходит от 3 до 35 дней.

КЛИНИЧЕСКАЯ КАРТИНА

Через 1–2 недели после заражения зудящая красная сыпь на **1** ладонях, ступнях, ягодицах, коленях и локтях **2**, позже переходящая в бело-серые волдыри. Одновременно волдыри в полости рта и/или маленькие болезненные язвы (афты) **3**, возможно незначительное повышение температуры.

Безвредное течение болезни и самостоятельное заживление через 3–6 дней.

ЗАРАЗНОСТЬ

Риск заражения наиболее высок в течение первой недели, особенно когда волдыри еще не открыты.

Так как вирусы могут выделяться в течение нескольких недель при дефекации, больные могут быть заразными очень долго. У многих инфицированных взрослых клиническая картина практически отсутствует.

ВОЗВРАЩЕНИЕ

Посещать детский сад снова разрешается только после полного выздоровления.

**ДОПОЛНИТЕЛЬНАЯ
ИНФОРМАЦИЯ НА САЙТЕ
СПРАВОЧНИКА MSD:**

