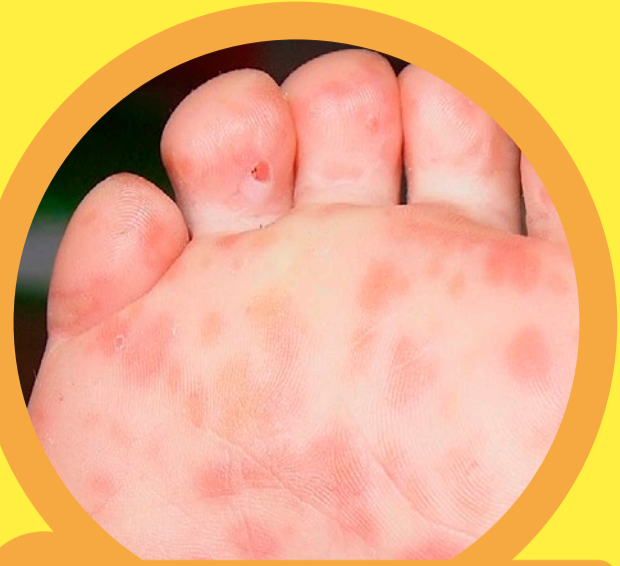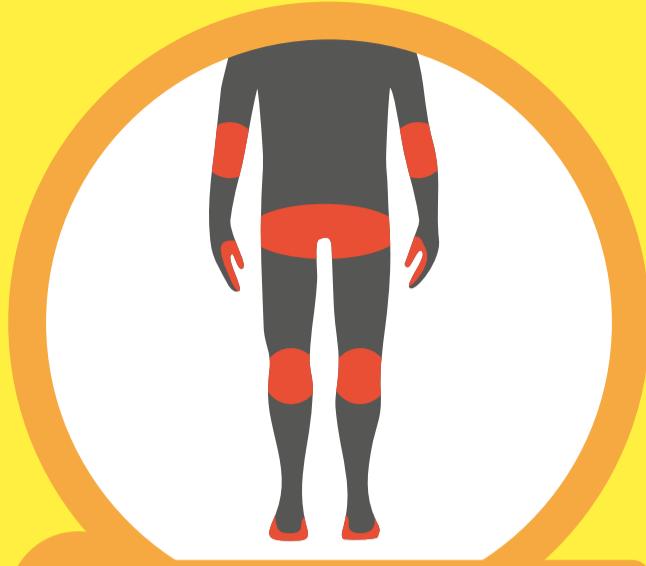
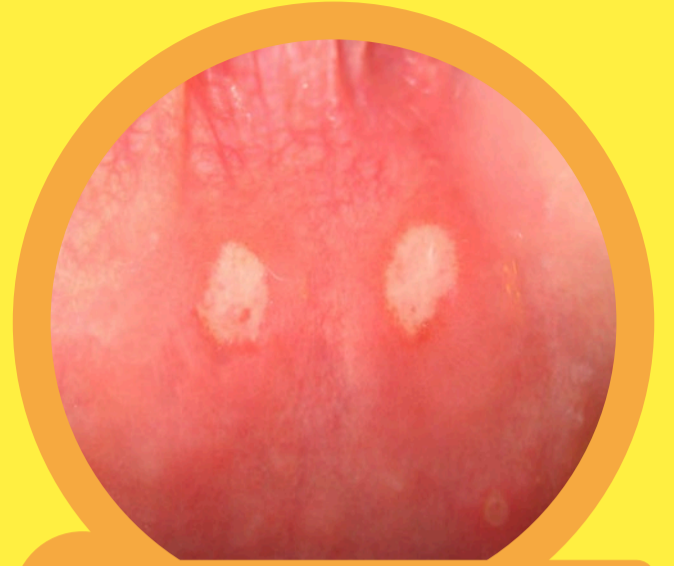




1 Hautausschlag



2 Ausbreitung



3 Aphthen im Mund

**HAND-FUSS-MUND-KRANKHEIT**  
**HAND, FOOT, AND MOUTH DISEASE**  
**MALATTIA MANO-PIEDE-BOCCA**  
**FEBRA AFTOASĂ**  
**مرض اليد والقدم والفم**  
**EL, AYAK VE AĞIZ HASTALIĞI**  
**ЭНТЕРОВИРУСНЫЙ**  
**ВЕЗИКУЛЯРНЫЙ СТОМАТИТ**

Fotos: 1 Ngufra/wikimedia.org • 2 Christian Bart • 3 Florian Brandt/Benutzer:Monti89/wikimedia.org

**WEITERE INFORMATIONEN AUF DER SEITE  
DES ROBERT KOCH-INSTITUTES:**



Eine Kooperation von:

